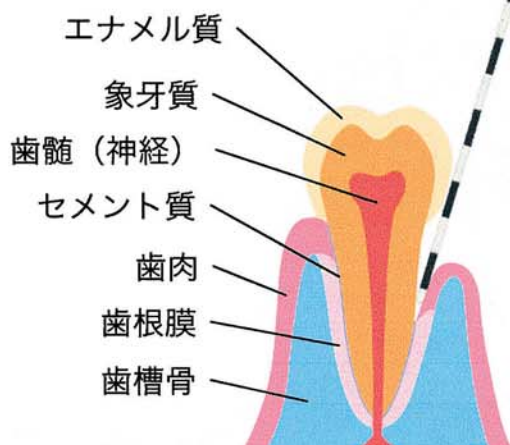
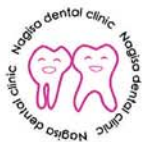

診断書説明

No. 1



- | | | | | |
|--|------------------------------------|--|--------|--|
| | C0 歯の表面が脱灰されかけている状態 | | IN | ムシ歯を部分的に削って金属やプラスチックなどをつめること
保険および自費あるいは審美性の善し悪しにて、いろいろな種類があります |
| | C1 エナメル質に限局したムシ歯 | | レ充 | |
| | C2 エナメル質から象牙質にまでおよんだムシ歯 | | ア充 | |
| | C3 エナメル質から象牙質を通過して歯の神経にまで達したムシ歯 | | FCK | 歯を全周に近い状態にまで削ってかぶせるもの
保険および自費あるいは審美性の善し悪しにて、いろいろな種類があります |
| | 前装CK | | JK | |
| | MB | | 残根 | |
| | 二次カリエス 一度治療を受けた後、再度その周囲からムシ歯になった状態 | | Po | 歯を抜いてブリッジにて処理した場合の歯がない部分（審歯）のこと |
| | FS 歯の溝に予防充填をしてムシ歯になりにくくすること | | 義歯 | バネと人工歯からなる取り外し可能ないわゆる「入れ歯」というもの |
| | コア 冠をかぶせる前に歯の中に入れる土台のこと | | インプラント | 骨に穴をあけて人工歯根といわれるものを埋め込んだもの |



なぎさデンタルクリニック

〒166-0015 東京都杉並区成田東5-34-21 日建ビル2F

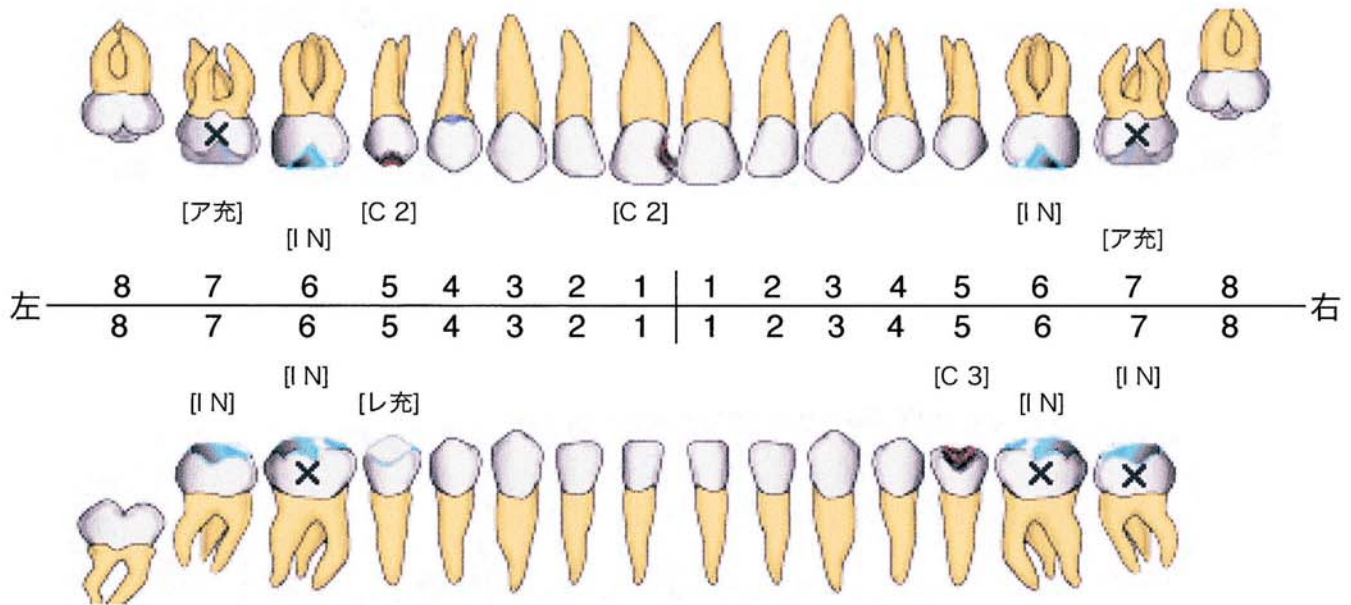
TEL 03-5347-0309

★歯を大切にしましょう★

ムシ歯診断書

No. 66

検査日 2005.04.25 術前



- C0 : C0は、放っておくとムシ歯になってしまう可能性があります。ムシ歯にならないよう予防しましょう。
- C1 : 歯の表面のエナメル質に及んだ状態で、痛みは余り無く治療も極簡単です。
- C2 : エナメル質よりも柔らかい象牙質にまで及んだ状態で、冷たいものがしみる等の自覚症状がでてきます。治療がやや複雑になり、麻酔を必要とすることもあります。
- C3 : すでに神経にまで及んでいるため、痛みのため寝付かれないこともあります。炎症を起こしている神経を取り除く治療が必要です。
- 残根 : C3が悪化した状態で、残根と表示しています。歯の表面はもとより内部の神経も破壊されており、元に戻すことはほぼ不可能なため、歯を抜く必要があります。

あなたの歯の状態が絵で表示されています。

茶褐色で表されている部分が、ムシ歯の状態です。

×印がついた歯は、一度治し終えた歯にまたムシ歯ができています。また、治さなくてはなりません。

奥歯に7本ムシ歯があります。

前歯に1本ムシ歯があります。

前歯は奥歯に比べ歯が薄いため、進行の程度もそれだけ深くなります。歯と同じ色をした材質のものでつめるか、場合によっては神経をとる治療が必要となります。

早く治療しましょう。

C2はつめる治療、または型をとって治す治療が必要です。

C3はムシ歯が神経にまで及んでいる歯です。激しい痛みが生じてからでは、治療にも回数がかかります。



なぎさデンタルクリニック

〒166-0015 東京都杉並区成田東5-34-21 日建ビル2F

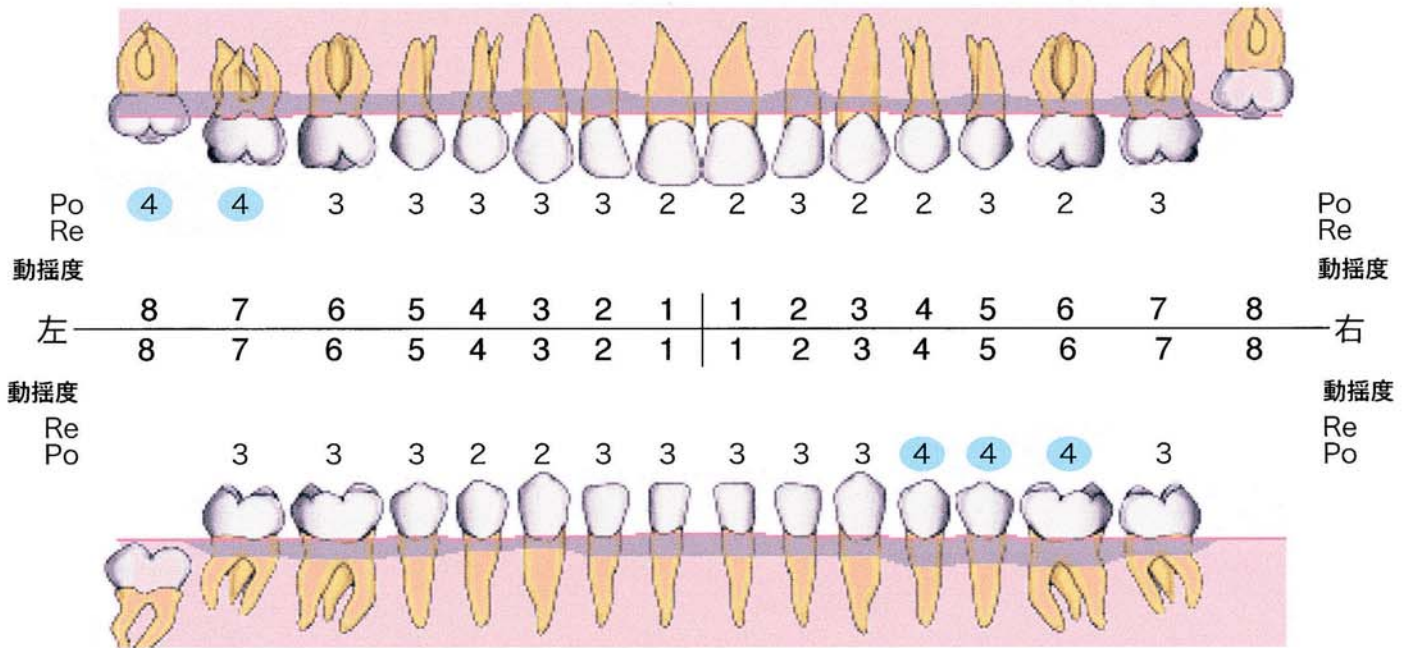
TEL 03-5347-0309

★歯を大切にしましょう★

歯周診断書

No. 66

検査日 2005.04.25 術前

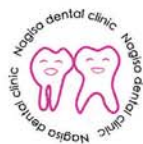

歯のぐらつき → 前後 ↔ 前後・左右 ↕ 前後・左右・上下

表示されている数値は、あなたの歯と歯ぐきの間にあるポケットの深さです。数値が前回よりも改善されている場合は青色、悪化している場合は赤色、同じ場合は黒色で表します。ポケットは灰色で表現されています。

ポケットの深い部分が見られます。歯ぐきの治療が必要です。

原因となる磨き残しや歯石を取り除き、歯の面や、根のまわりをきれいにするようにしましょう。



なぎさデンタルクリニック

〒166-0015 東京都杉並区成田東5-34-21 日建ビル2F

TEL 03-5347-0309

★歯を大切にしましょう★